

**TFCC損傷の診断・治療には
高度な知識と技術を要する**


行岡病院は、1934年に開院し、80年以上にわたって整形外科中心の病院として地域医療に貢献してきた。整形外科では、骨折の手術や人工関節置換術、関節リウマチに対する関節形成術・滑膜切除術、スポーツ障害や外傷を対象とした関節鏡手術や関節形成術、半月板手術、膝靭帯再建術、そして「手外科センター」として手や肘の疾患や外傷の手術などを行う。

大阪行岡医療大学理学療法学科教授、大阪大学整形外科招聘教授で

もある、行岡病院手外科センターの森友寿夫医師は、TFCC損傷をはじめとする手外科疾患のエキスパートだ。


TFCCは、手関節の尺側（小指側）にある三角線維軟骨複合体で、その組織が損傷することで慢性、難治性の手関節痛が生じる。

「TFCC損傷は、近年解明されたばかりで、診断・治療には高度な知識と技術が必要で、普通の整形外科では、普通の捻挫だといわれ見逃されてしまいがちです。」



「他院で見逃されてきた症例が、当院で初めて診断されることも珍しくありません」と森友医師

**高度診断が必要なTFCC損傷をはじめとする手や肘の疾患を対象に
手外科センターで小切開・低侵襲の手術にこだわって実績を上げる**



森友 寿夫

大阪行岡医療大学理学療法学科教授
大阪大学整形外科招聘教授
行岡病院手外科センター医師

もりとも・ひさお
医学博士。1990年、日本医科大学医学部卒業。大阪大学整形外科教室入局。98年、米国テキサス大学ガルベスタン校に留学。2000年、大阪大学整形外科助教、行岡病院手外科センターで手外科診療を兼業。05年、国際手外科学会手関節専門委員長。08年、大阪大学整形外科講師。12年、大阪大学整形外科招聘教授、大阪行岡医療大学理学療法学科教授。14年、第7回日本手関節外科ワークショップ会長。日本整形外科学会認定整形外科専門医。日本手外科学会常務委員、日本肘関節学会評議員

ところが湿布や痛み止めを処方しても、3〜4カ月たつても治りません。中にはおかしいと思いつつ、適正な治療がなされず1年以上も痛みを我慢したという患者さんもおります」

TFCC損傷は、交通事故や自転車ですり傷をひねったり、こけて手をついたりすることが原因となる。スポー

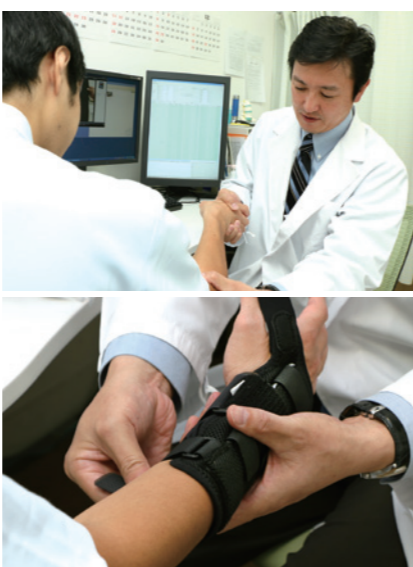「手首を小指側に曲げたりした時、痛みがある方はTFCC損傷が疑われます。他の病院で診断できずに、当院にいらつしやる患者さんも少なくありません。」

また認知度が低い疾患ですが、あらかじめ「一度当院を受診してください」と森友医師は強調する。

存療法だ。患部の固定やサポーターによる局所安静、そして局所麻酔剤入りのステロイドの注射で炎症を抑える。

患部の固定では、オリジナルの器具を使用している。従来の器具は、小指のほうに曲がってしまったため痛みが生じていた。2014年1月に開発した新器具は、手の甲のところに金属の棒を入れることで、小指のほうに曲がらないよう工夫したものだ。それでも症状が改善されない場合は、手術が選択肢の一つになる。

手術では、内視鏡による修復術や尺骨短縮術などで対応している。ただ、例えば、骨幹部の尺骨短縮術の場合、6〜8cmの皮切で金属プレート

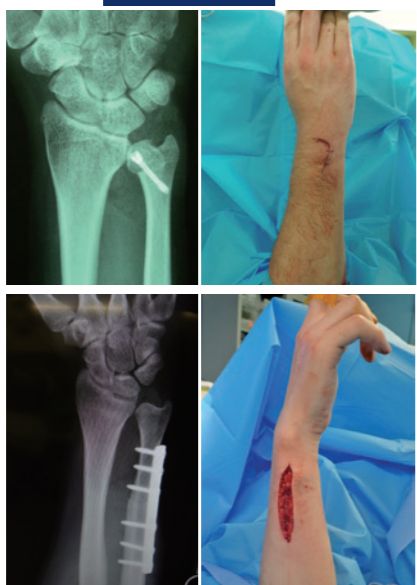

「正確な解剖学的・運動学的研究に基づいた高度な診断が求められるTFCC損傷。手首の甲のところに金属の棒が入ったオリジナル器具は、一般販売もついでに

を入れて、数本のボルトで留める。骨が固着すると、今度は金属プレートとボルトを取り外す抜釘術を行わなければならない。

**キンベック病、舟状骨骨折も
低侵襲手術で臨む**

手関節の月状骨が壊死を起こすキンベック病の治療でも実績を上げています。橈骨短縮術が一般的だが、手術の傷が約10cmと大きく、長い金属プレートをを用いるため、治療後にもう一度手術を施す必要がある。同院では有頭骨部分短縮骨切術を開発し、手術に臨んでいる。この手術法では、手背に3cmの皮切を加えるだけで済み、しかもスクリーナー本しか使わないため抜釘術が必要ない。



(上) 3cmの小さな皮切で行う骨幹部での尺骨短縮術
(下) 6〜8cmの皮切の骨幹部での尺骨短縮術

「そこで考え出したのが、手首に近い骨幹部での短縮術で、三角形に切除して折り曲げ、固定します。これだと皮切が3cmほどで済み、固定も1本のボルトだけで大丈夫なため、再手術の必要もありません」

「手首を小指側に曲げたりした時、痛みがある方はTFCC損傷が疑われます。他の病院で診断できずに、当院にいらつしやる患者さんも少なくありません。」



医療法人
行岡医学研究会
行岡病院

大阪府大阪市北区浮田2-2-3
http://www.yukioka.or.jp
(TEL) 06-6371-9921
(診療科目) 内科、消化器内科、消化器外科、外科、リウマチ科、整形外科、脳神経外科、皮膚科、泌尿器科、婦人科、眼科、耳鼻咽喉科、歯科口腔外科、放射線科、精神科、心療内科、リハビリテーション科、麻酔科 (行岡秀和)
診療時間 平日 9:00~11:30 / 13:00~15:30 土 9:00~11:30 (外科系のみ12:00)
(休日) 日、祝 (病床数) 349床 (一般237床、療養112床)
日本医療評価Ver.5.0認定病院 訪問看護ステーション・居宅介護支援事業所併設

舟状骨骨折に対しても、一般的に約3cmの皮切を約0.8cmへと縮小し、通常1〜2時間かかる手術時間も約30分に短縮している。

「手外科センターでは、より小皮切・低侵襲な手術を常に心がけています。難易度の高い手術となりますが、好成績を収めているのは、手関節の臨床及び解剖学的・運動学的研究に長年従事してきたからだ」と自負しています」

と話す森友医師は、手や肘の疾患や外傷に悩む患者さんたちを全力でサポートしている。

初稿	修正1	修正2	修正3	完成日(審査)	入稿(校了)
9/7	9/17			/	/